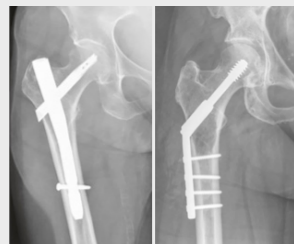

# Intramedullärer Nagel oder Dynamische Hüftschraube zur Osteosynthese trochantärer Femurfrakturen

## Ergebnisse des internationalen multizentrischen INSITE-Trial

### Problem

- Der Anteil trochantärer unter allen hüftgelenknahen Femurfrakturen nimmt zu
- Die Entität betrifft zunehmend auch gesetzlich Unfallversicherte
- Die operative Stabilisierung kann extramedullär (mittels dynamischer Hüftschraube, DHS) oder intramedullär (mittels kurzem oder langem Marknagel, IMN) erfolgen
- Ein Cochrane-Review aus 2022 (>10000 Fälle) zeigt Trends zugunsten IMN (Infektionen, Non-Union)

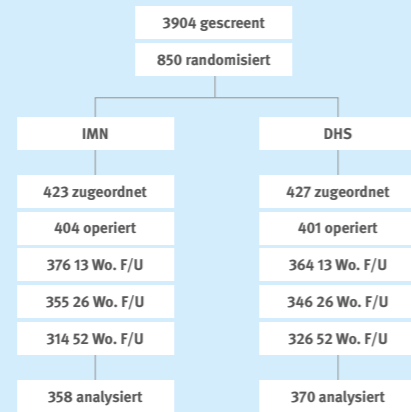


Grundlegende chirurgische Prinzipien. Links: IMN. Rechts: DHS. Longo UM, Denaro V (Eds.). Textbook of Musculoskeletal Disorders. Cham (CH): Springer, 2023.

www.bg-kliniken.de

### Versuchsaufbau

- Internationales multizentrisches INSITE-Trial (25 Zentren, 12 Länder, NCT01380444)
- Trochantäre Frakturen (AO / OTA 31-A1 / A2)
- Mittleres Alter 78 Jahre, 2/3 Frauen



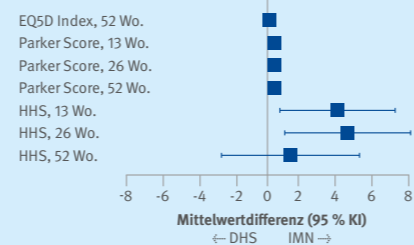
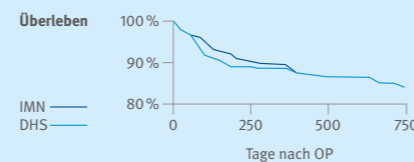
- Primärer Endpunkt: EQ5D Index nach 1 Jahr
- Sekundäre Endpunkte: Revision, Heilung, Parker Mobility Score, Harris Hip Score (HHS), Adverse Events

### Ergebnis

**Kein Unterschied im EQ5D Index zwischen IMN und DHS nach 1 Jahr**

**Vorteile von IMN in frühen Funktionsparametern**

**Tendenziell geringere Rate von Revisionen nach IMN (OR 0,68, 95 % KI 0,35–1,32)**



### Was bisher bekannt ist

Hüftgelenknahe Frakturen des proximalen Femurs lassen sich stark vereinfacht in (intrakapsuläre) Brüche des Oberschenkelhalses und (extrakapsuläre) Brüche der Trochanter- oder Rollhügelregion einteilen. Bei ersteren handelt es sich klassischerweise um Frakturen älterer und alter Menschen mit geringer Knochendichte (Osteoporose). Die Häufigkeit trochantärer Frakturen nimmt international zu, betrifft zunehmend jüngere Personen und damit auch den Kreis der gesetzlich Unfallversicherten in Deutschland. Hüftgelenknahe Frakturen müssen, wenn immer möglich, innerhalb von 24 Stunden mittels eines chirurgischen Verfahrens operativ stabilisiert werden, welches eine sofortige Vollbelastung ermöglicht und somit das Risiko für Komplikationen wie tiefe Beinvenenthrombosen und im Krankenhaus erworbene (nosokomiale) Infektionen reduziert. Die dynamische Hüftschraube (DHS, sliding hip screw, SHS) aus chirurgischem Stahl oder Titan stellte über viele Jahre die operative Standardmethode für die extramedulläre Stabilisierung trochantärer Frakturen dar. Die DHS / SHS wurde in den letzten Jahren sukzessive durch intramedulläre Krafträger aus Titan (exemplarisch vertreten durch den Gamma-Nagel®, in seiner aktuellen Variante des Gamma3® in kurzer oder langer Ausführung, Stryker Corp. / Stryker Trauma GmbH) abgelöst.

Die DHS / SHS ist mit geringeren direkten Implantatkosten verbunden. Die intramedulläre Stabilisierung erlaubt hingegen einen minimal-invasiven chirurgischen Zugang und könnte zudem zu einem biomechanisch stabileren Konstrukt führen. Das jüngste Cochrane Review (Lewis SR, Macey R, Gill JR, Parker MJ, Griffin XL. Cephalomedullary nails versus extramedullary implants for extracapsular hip fractures in older adults. Cochrane Database of Systematic Reviews 2022, Issue 1. Art. No.: CD000093) schloss 76 Studien mit 10979 Patientinnen und Patienten (10988 Frakturen) ein. Beide operativen Strategien führten zu vergleichbaren funktionellen Outcomes. Die intramedulläre Osteosynthese war mit einem geringeren Risiko für Wundinfektionen und Non-Unions, jedoch einem höheren Risiko für Implantat-assoziierte Frakturen verbunden. Es besteht unverändert ein Mangel an Informationen über die gesundheitsbezogene Lebensqualität in diesem Szenario.

### Studiendesign und Resultate

Das Intramedullary Nail Versus Sliding Hip Screw Inter-Trochanteric Evaluation (INSITE) Trial (NCT01380444) stellt die weltweit bisher größte randomisierte Studie zum beschriebenen Problem dar. Unter Leitung des London Health Sciences Centre, London, Ontario, Canada, wurden zwischen 2012 und 2016 850 Betroffene an 25 Zentren in zwölf Ländern rekrutiert. Diese hatten innerhalb von sieben Tagen vor Studieneinschluss eine trochantäre Femurfraktur, entsprechend der AO / OTA Klassifikation 31-A1 oder 31-A2 erlitten und wurden daraufhin per Zufall entweder einer intramedullären (Gamma3®, Stryker, n = 423) oder extramedullären

(DHS / SHS, n = 426) Stabilisierung zugeteilt. Das BG Klinikum Hamburg erwies sich hierbei als international führende rekrutierende Institution. Nach einem Jahr standen 621 Teilnehmende (304 nach intramedullärer, 317 nach extramedullärer Stabilisierung) für die Auswertung zur Verfügung. Die Methodiker des BG Klinikums Unfallklinik Berlin wurden von den kanadischen Studienleitern und dem Sponsor um eine unabhängige statistische Auswertung des riesigen Datensatzes mit mehr als einer Million Eintragungen ersucht und beauftragt.

Es wurden keine Unterschiede zwischen den Gruppen im EuroQoL-5D-Score beobachtet (mittlere Differenz 0,02 Punkte; 95 % Konfidenzintervall [KI] –0,03 bis 0,07). Verschiedene multivariate Analysen lieferten keine zusätzlichen Informationen. Innerhalb eines Jahres wurden Revisionseingriffe in 3,6 % der intramedullär und 5,2 % der extramedullär stabilisierten Patientinnen und Patienten erforderlich (Odds Ratio [OR] 0,68, 0,35 – 1,32). Ausbleibende Frakturheilungen wurden in 10,4 % in der intramedullär und 15,9 % der extramedullär stabilisierten Gruppe beobachtet (OR 0,61, 0,35 – 1,08). Parker Mobility und Harris Hip Scores nach 13 und 26 Wochen favorisierten die intramedulläre Osteosynthese. Die Gesamtsterblichkeit nach einem Jahr unterschied sich nicht zwischen beiden Gruppen (15,1 versus 14,6 %).

### Bedeutung für die klinische Versorgung und Forschung in den BG Kliniken

Das INSITE-Trial bereichert aufgrund seiner hohen Fallzahl und methodischen Stringenz, internen und externen Validität die bisherige Evidenzlage zur Behandlung trochantärer Femurfrakturen. Die BG Kliniken trugen klinisch und methodisch wesentlich zum Gelingen dieses internationalen Vorhabens unter kanadischer und US-amerikanischer Führung bei. Im Hinblick auf die gesundheitsbezogene Lebensqualität konnten keine Unterschiede zwischen einer intra- und extramedullären Osteosynthese beobachtet werden. Die Marknagelung dieser Frakturen könnte jedoch die Rate von Revisionseingriffen und ausbleibenden Frakturheilungen reduzieren und zudem die funktionelle Genesung beschleunigen.

